AMERAM

Ecografía del abdomen

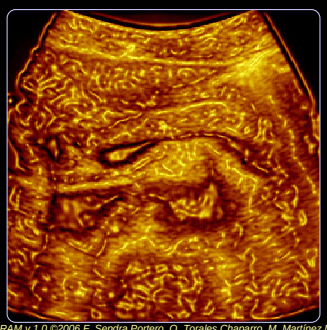

AMERAM v.1.0 ©2006 F. Sendra Portero, O. Torales Chaparro, M. Martínez Morillo
Prohibida su reproducción total o parcial sin permiso expreso de los autores

AMERAM

Ecografía del abdomen

- Generalidades
- Hígado y vía biliar
- Bazo
- Páncreas
- Retroperitoneo
- Riñones
- Suprarrenales
- Intestino
- Pelvis
- Líquido libre

AMERAM

Ecografía del abdomen

Preparación del paciente

- Vesícula y vía biliar
  - Ayuno previo (6-4 horas)
    - ✓ *Se distiende la vesícula*
    - ✓ *Además se limita la presencia de gas*
- Órganos pélvicos
  - Repleción vesical
    - ✓ *Proporciona una excelente ventana acústica*

AMERAM

Ecografía del abdomen

Limitaciones

- Meteorismo
- Obesidad
- Otros
  - Costillas
  - Aire de los senos costofrenicos posteriores

No existen contraindicaciones

AMERAM

Ecografía del abdomen

Artefactos por gas

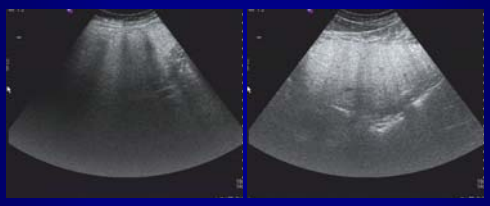

AMERAM

Ecografía del abdomen

Hígado

Anatomía

AMERAM

Ecografía del abdomen

Indicaciones en patología hepatobiliar

- Hígado
  - Lesiones difusas
  - Lesiones focales
- Vía biliar
  - Litiasis biliar y sus complicaciones
  - Colestasis intra o extrahepatica
- Intervencionismo
  - Guía de punciones y toma de biopsias

7/35

AMERAM

Ecografía del abdomen

Lesiones hepáticas difusas

- Hepatomegalia
- Esteatosis hepática
  - Hiperecogenicidad
- Hepatomegalia de estasis (ICC)
  - Aumento de cava inferior y venas suprahepáticas
- Cirrosis hepática
  - Alteración de la ecoestructura
  - Contornos irregulares
  - Signos de Hipertensión portal
  - Ascitis

8/35

AMERAM

Ecografía del abdomen

Hígado

Ecogenicidad

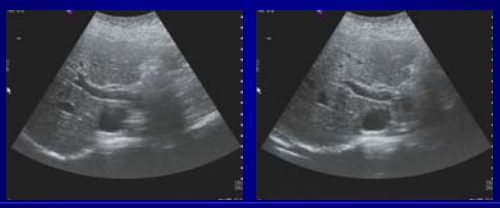

9/35

AMERAM

Ecografía del abdomen

Lesiones hepáticas focales

- Carcinoma hepatocelular
  - Importante detectar los de pequeño tamaño
- Metástasis
  - Multipliplicidad (pueden ser hipo, iso o hiperecoicos)

- Quistes simples
- Quistes hidatídicos
- Adenomas
- Angiomas
- Abscesos

Benignos

10/35

AMERAM

Ecografía del abdomen

Hígado

Lesiones ocupantes de espacio (LOEs)

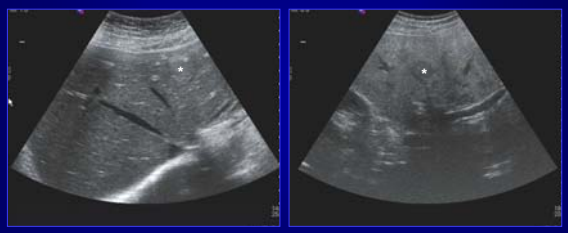

11/35

AMERAM

Ecografía del abdomen

Hígado

LOEs hiperecogénicas

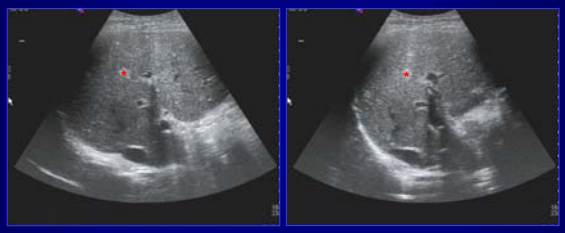

12/35

AMERAM

Ecografía del abdomen

Hígado

LOEs múltiples

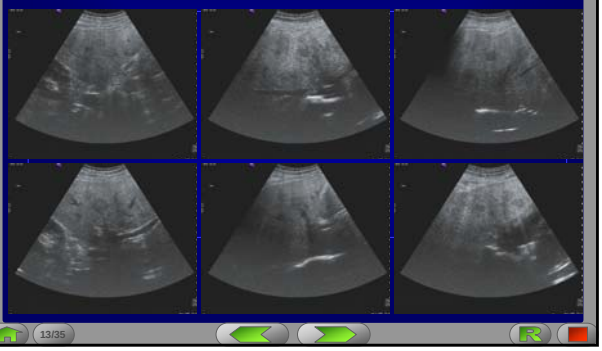

13/35

AMERAM

Ecografía del abdomen

Hígado

Absceso hepático

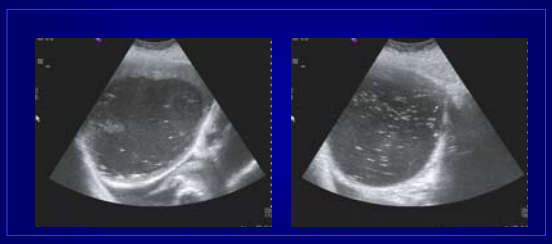

14/35

AMERAM

Ecografía del abdomen

Patología de la vesícula y vía biliar

- Litiasis vesicular
- Barro biliar
- Pólipos vesiculares
- Colecistitis

- Dilatación de la vía biliar
  - Intrahepática
  - Extrahepática

15/35

AMERAM

Ecografía del abdomen

Litiasis biliares

...

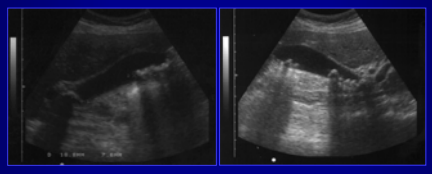

16/35

AMERAM

Ecografía del abdomen

Litiasis biliares

...

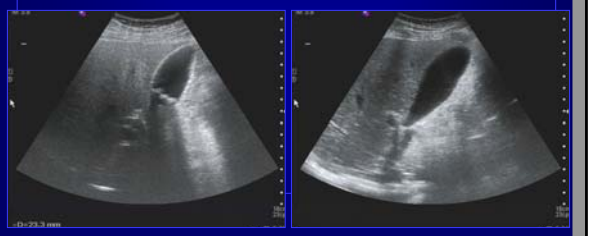

17/35

AMERAM

Ecografía del abdomen

Hígado

Dilatación de colédoco tras colecistectomía

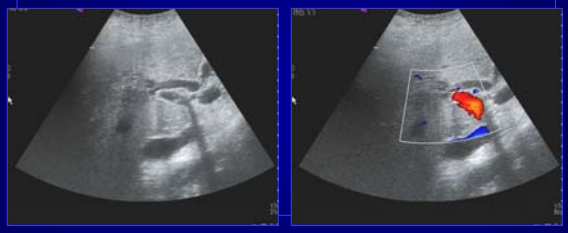

18/35

AMERAM

Ecografía del abdomen

Colecistitis

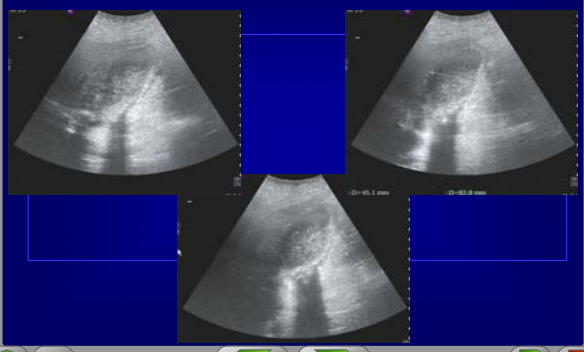

19/35

AMERAM

Ecografía del abdomen

Bazo

20/35

AMERAM

Ecografía del abdomen

Bazo

Bazo

21/35

AMERAM

Ecografía del abdomen

Páncreas

Páncreas

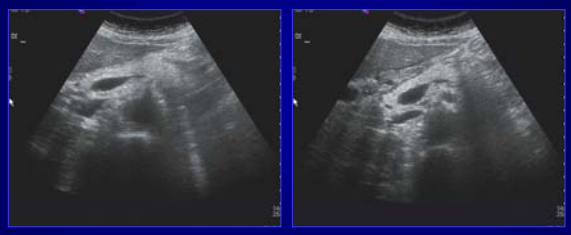

22/35

AMERAM

Ecografía del abdomen

Páncreas

Páncreas

23/35

AMERAM

Ecografía del abdomen

Retroperitoneo

...

24/35

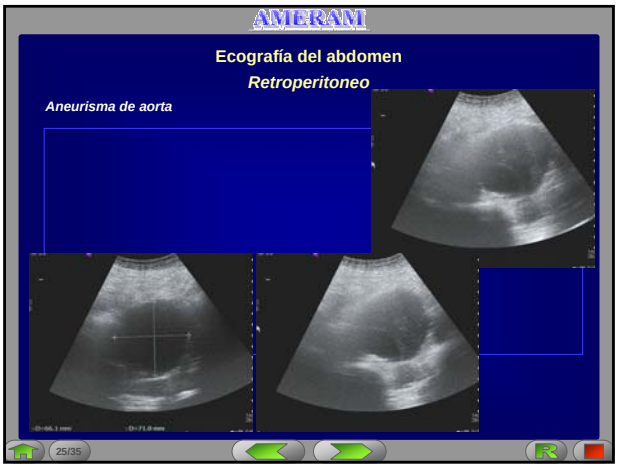
AMERAM
Ecografía del abdomen
Retroperitoneo
Aneurisma de aorta
25/35

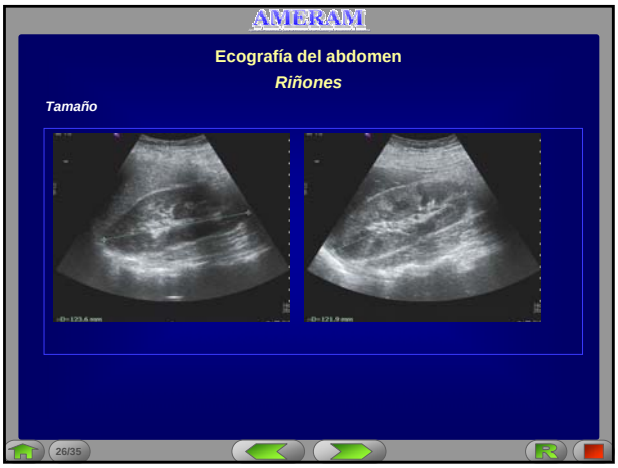
AMERAM
Ecografía del abdomen
Riñones
Tamaño
26/35

AMERAM
Ecografía del abdomen
Quistes renales
...
27/35

AMERAM
Ecografía del abdomen
Riñones - Tamaño
Riñón derecho
28/35

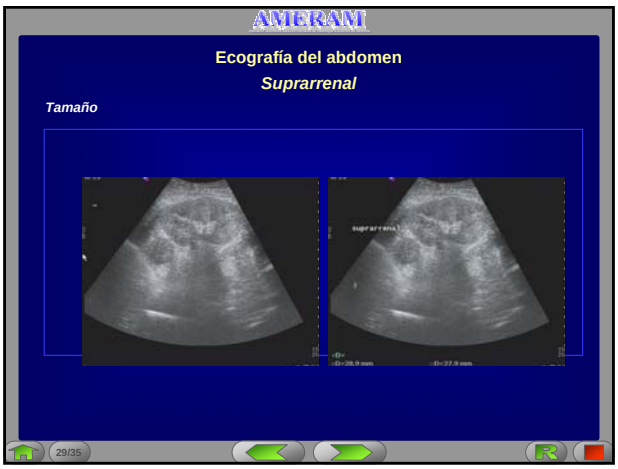
AMERAM
Ecografía del abdomen
Suprarrenal
Tamaño
29/35

AMERAM
Ecografía del abdomen
Suprarrenales
Mielolipoma
30/35

AMERAM

Ecografía del abdomen

...

...

31/35

AMERAM

Ecografía del abdomen

...

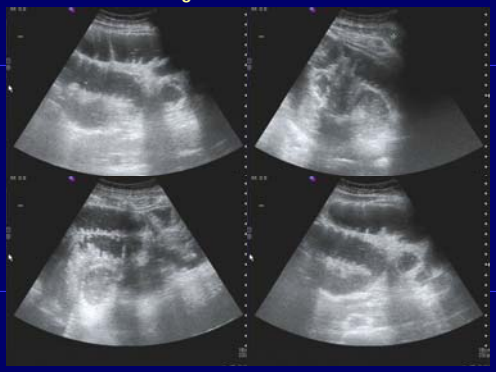

32/35

AMERAM

Ecografía del abdomen

...

Vejiga

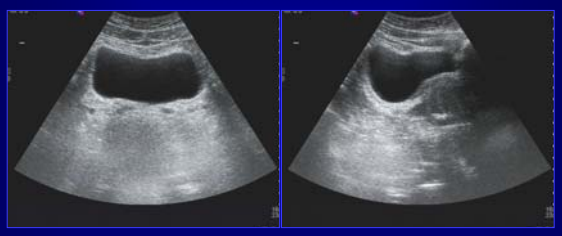

33/35

AMERAM

Ecografía del abdomen

Detección de colecciones líquidas

...

34/35

AMERAM

Ecografía del abdomen

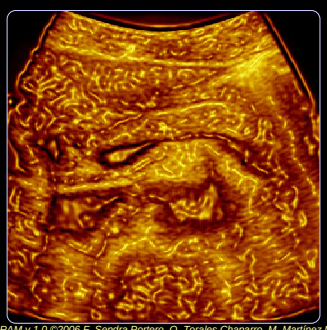

AMERAM v.1.0 ©2006 F. Sendra Portero, O. Torales Chaparro, M. Martínez Morillo
Prohibida su reproducción total o parcial sin permiso expreso de los autores

35/35